

09

뇌졸중,
심근경색증의
응급증상을
숙지하고
발생 즉시 병원
에 갑니다.



- 갑작스런 반신마비나 감각 이상, 언어장애, 의식 저하 등이 나타나면 뇌졸중을 의심해 볼 수 있습니다.
- 가슴을 쥐어짜는 듯한 통증이 지속되는 경우 심근경색증을 의심해 볼 수 있습니다.
- 이런 증상이 발생하면 즉시 응급실에 내원하여 적절한 치료를 받는 것이 중요합니다. 이때 119를 적극 활용합니다.
- 잘못 알려진 민간요법으로 적절한 치료시기를 놓쳐 후유 장애가 남는 경우가 많습니다.

※ 뇌졸중 응급 증상

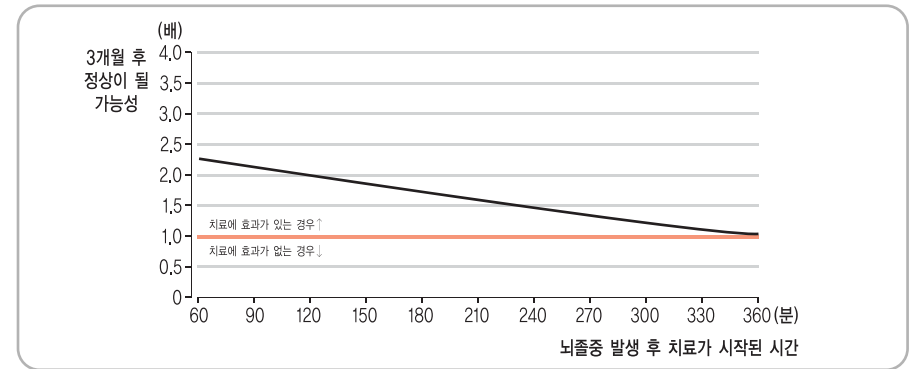
- 갑자기 한쪽 팔다리 힘이 빠질 때
- 갑자기 발음이 어눌해지거나 말하기 힘들 때
- 시야가 흐려지거나 물체가 두 개로 보일 때
- 갑자기 어지럽고 균형을 잡기 힘들 때
- 특별한 이유 없이 갑자기 아주 심한 두통이 발생할 때

※ 심근경색증 응급 증상

- 가슴 한복판이 짓눌리거나 가슴을 쥐어짜는 듯한 통증이 지속될 때
- 가슴을 바위가 누르는 것 같은 답답함이 지속될 때
- 가슴 통증이 어깨나 목, 팔로 뻗칠 때
- 식은 땀, 무력감, 구역질, 호흡곤란 등이 동반될 때

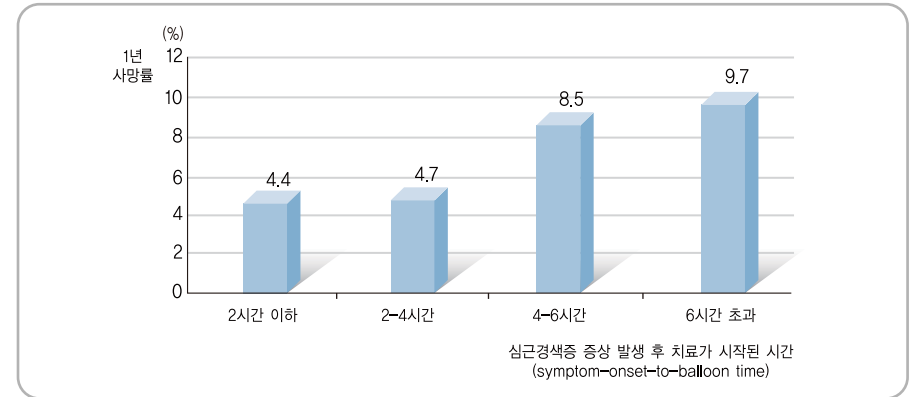


| 뇌졸중 발생 후 빨리 치료할수록 더 나은 결과를 보입니다 |



[출처] Lancet 2004;363:768-74.

| 심근경색증 발생 후 빨리 치료할수록 사망률이 낮습니다 |



[출처] J Am Coll Cardio 2003;42(6):991-997.

참고문헌

- Canto JG, Zalenski RJ, Ornato JP, Rogers WJ, Kiefe CI, Magid D, et al. Use of emergency medical services in acute myocardial infarction and subsequent quality of care: observations from the National Registry of Myocardial Infarction 2. *Circulation* 2002; 106(24): 3018-3023.
- Hacke W, Donnan G, Fieschi C, Kaste M, von Kummer R, Broderick JP, et al. Association of outcome with early stroke treatment: pooled analysis of ATLANTIS, ECASS, and NINDS rt-PA stroke trials. *Lancet* 2004; 363:768-774.
- Luca GD, Suryapranata H, Zijlstra F, et al. Symptom-Onset-to-Balloon Time and Mortality in Patients With Acute Myocardial Infarction Treated by Primary Angioplasty. *J Am Coll Cardiol* 2003; 42(6): 991-997
- Ornato JP, Hand MM. Warning signs of a heart attack. *Circulation* 2001; 104(11): 1212-1213.